Institut d'Investigació Sanitària Illes Balears

AEP I CONGRESO DIGITAL
ASOCIACIÓN ESPAÑOLA DE PEDIATRÍA
5, 6 Y 7 DE NOVIEMBRE DE 2020

Asociación Española de Pediatría AEP

Son Espases hospital universitari

Lo que puede esconderse tras una **nefrocalcinosis: hipercalcemia idiopática infantil**

Greciano Calero, Paula[1]; Lumbreras Fernández, Javier[1,3]; Rodrigo Jiménez, María Dolores[1,3]; Espinosa de los Monteros-Aliaga Cano, Natalia[1]; De la Cruz Marín, Marta[1]; Gómez Cobo, Cristina[2,3]. [1]Servicio de Pediatría, [2]Servicio de Análisis Clínicos, Hospital Universitario Son Espases. [3]Instituto de Investigación Sanitaria Islas Baleares (IdISBa). Palma de Mallorca, España.

OBJETIVOS:

- Dar a conocer la enfermedad a través de dos casos clínicos
- Recordar que un hallazgo casual de hipercalciuria o nefrocalcinosis puede tener múltiples etiologías y precisa estudios avanzados

Caso 1:

A los 15 meses, hallazgo casual de **hipercalcemia grave (calcio total 15,9mg/dL, calcio iónico 2,13mmol/L)→** ingresa para tratamiento en Unidad de Cuidados Intensivos Pediátricos y se objetiva **nefrocalcinosis bilateral** mediante ecografía abdominal.
Tratamiento con **suplementos de vitamina D** por ingesta deficiente durante los meses previos.
A pesar de la reducción progresiva de calcitriol, el paciente continúa presentando nefrocalcinosis, **calcitriol elevado y PTH suprimida →** estudio genético con 12 años: **mutación en homocigosis del gen CYP24A1 →** diagnóstico de **hipercalcemia idiopática infantil:**

Enfermedad de etiología **genética** (herencia autosómica recesiva) que se caracteriza por presentar **hipercalcemia, hipercalciuria, calcitriol elevado y PTH suprimida** en sangre, lo que favorece complicaciones tales como la **nefrocalcinosis y litiasis renal**.

Existen dos formas: el tipo I causada por mutación en el gen CYP24A1 (este gen codifica la enzima 24-hidroxilasa, que tiene como función la inactivación del calcitriol) y el tipo II, en el gen SLC34A1 (codifica un cotransportador sodio-fosfato en el túbulo proximal y condiciona, además, hipofosfatemia e hiperfosfaturia)

La **sintomatología es variable** (vómitos, poliuria, deshidratación, fallo de medro…). **No es infrecuente la ausencia de clínica** hasta la edad adulta, lo que retrasa el diagnóstico.

Además, durante el seguimiento, asocia una hipocitraturia idiopática, por lo que sigue tratamiento con citratos.
Tras el diagnóstico, se inicia **prueba terapéutica con rifampicina** (inductor enzimático). Después de un año de tratamiento, se objetiva mejoría de parámetros bioquímicos, pero ausencia de cambios en la nefrocalcinosis, motivo por el que se suspende.



Caso 2:

El **hermano de 8 años** debuta con clínica de **cólico nefrítico, hipercalcemia leve, hipertensión arterial y nefrocalcinosis** tras un campamento, previamente a la realización de estudio genético, que ha demostrado la **misma mutación**. Al igual que en el caso del hermano, se detecta hipocitraturia idiopática y sigue tratamiento con citratos. Normalización de la calcemia e hipertensión arterial al reducirse la exposición solar.

Tratamiento con rifampicina

Caso 1 | **Caso 2**

PTH (pg/mL)

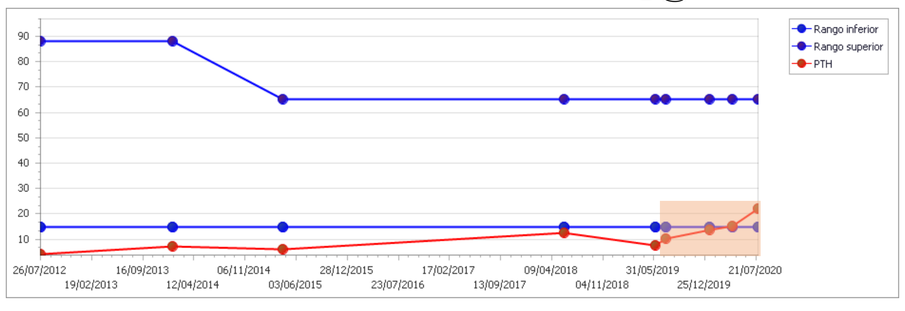

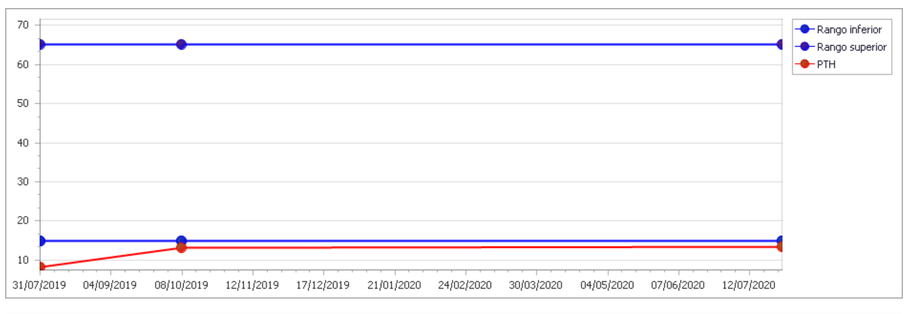

Calcitriol (ng/mL)

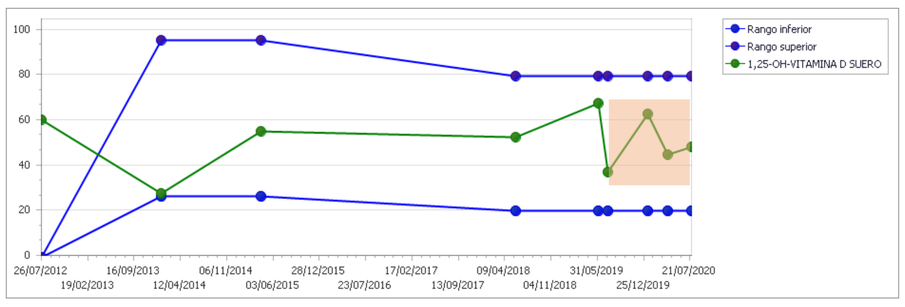

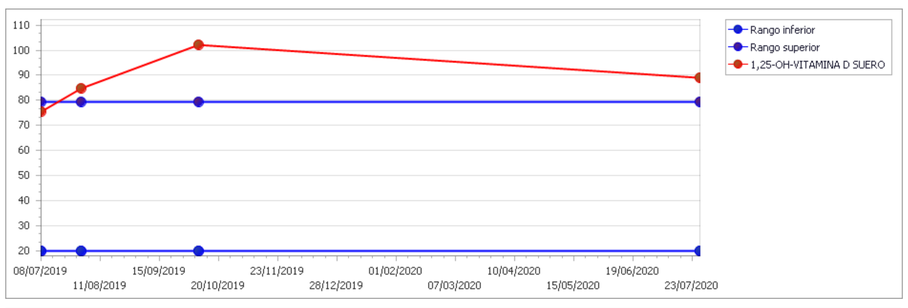

Calcio en orina (mg/12 h)

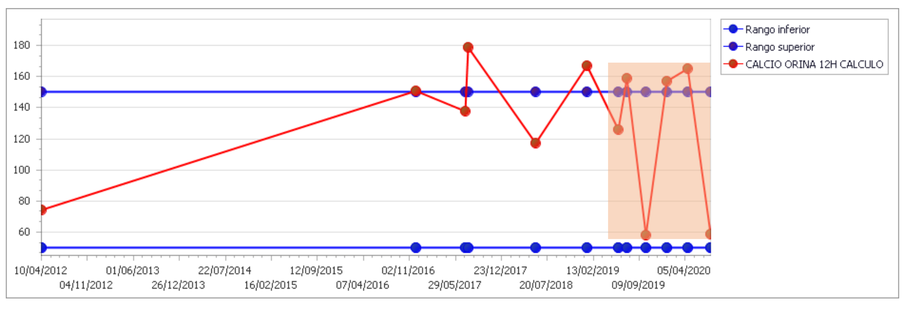

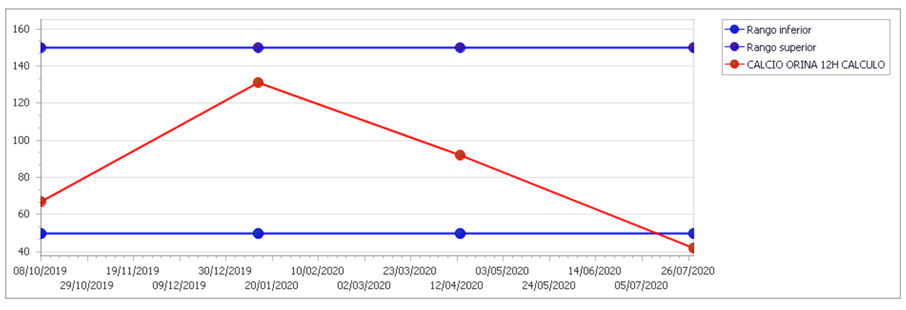

Imagen ecográfica

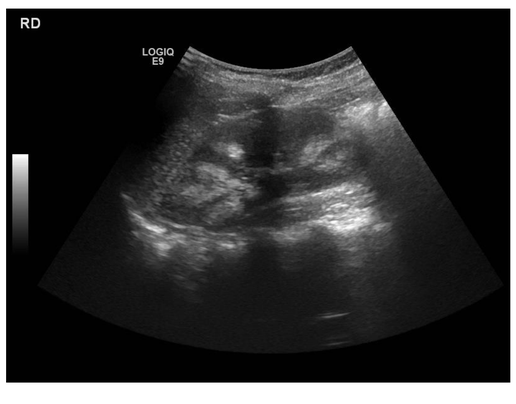

CONCLUSIONES:

- La hipercalcemia idiopática infantil es una enfermedad inusual con manifestaciones muy variables e inespecíficas, por lo que seguramente es una patología infradiagnosticada.
- La administración exógena de vitamina D o exposición solar excesiva pueden desencadenar el debut clínico.
- En toda hipercalciuria que se acompaña de hipercalcemia u otras anomalías en el metabolismo fosfocálcico debe hacerse un estudio etiológico exhaustivo.