

# ESCROTO AGUDO COMO PRESENTACIÓN DE UNA APENDICITIS AGUDA SECUNDARIA A HERNIA DE AMYAND

Aviñó Llácer A, Beltrán García S, García Henarejos M, Martínez Bayo A, Porcar Lozano S, Parejo Marín F, Olmos García JM.  
Servicio de Pediatría. Hospital Virgen de los Lirios (Alcoy, Alicante).

## Introducción

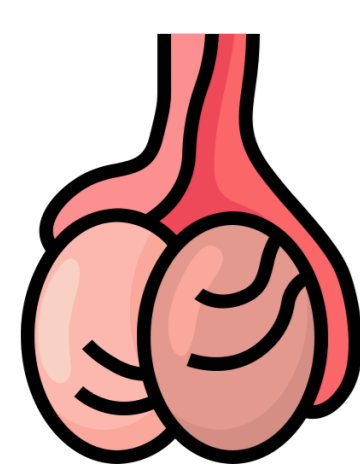


El escroto agudo es una causa frecuente de consulta en Urgencias Pediátricas, siendo la orquiepididimitis su causa más común.

La **hernia de Amyand** se define como la presencia del apéndice vermiforme en el interior de una hernia inguinal, pudiendo ocasionar una apendicitis aguda de forma secundaria. Se trata de una patología poco frecuente y de difícil diagnóstico, siendo un hallazgo casual intraquirúrgico durante la intervención herniaria.

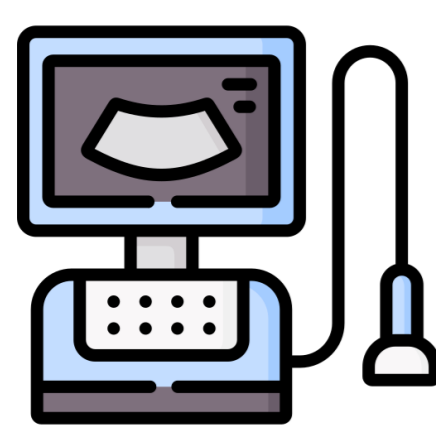
## Caso clínico

Niño de 6 años que consulta por dolor y eritema de testículo derecho de 12 horas de evolución. Afebril. Sin otra sintomatología asociada.



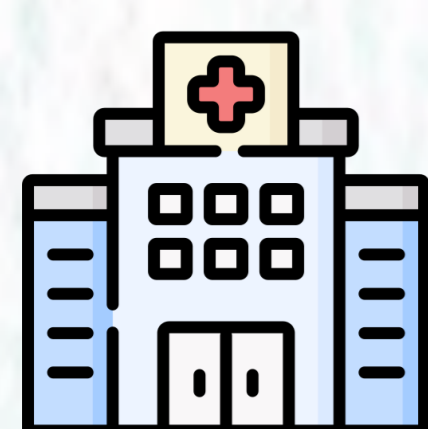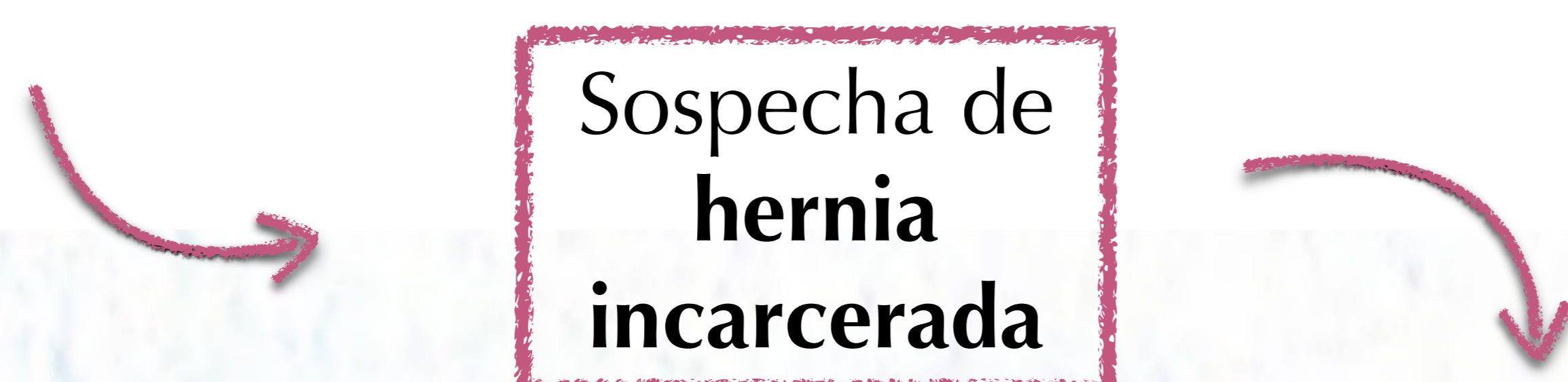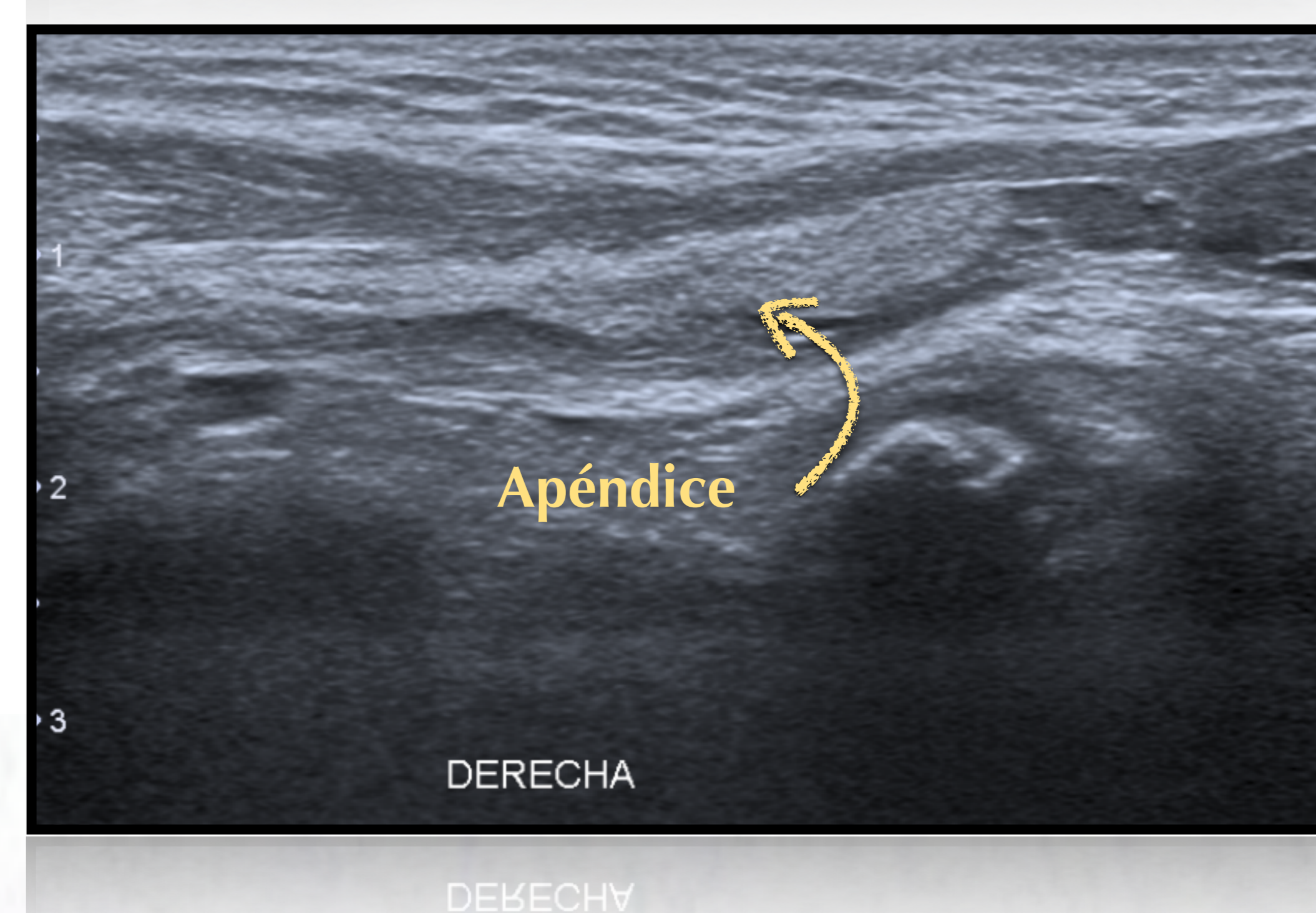
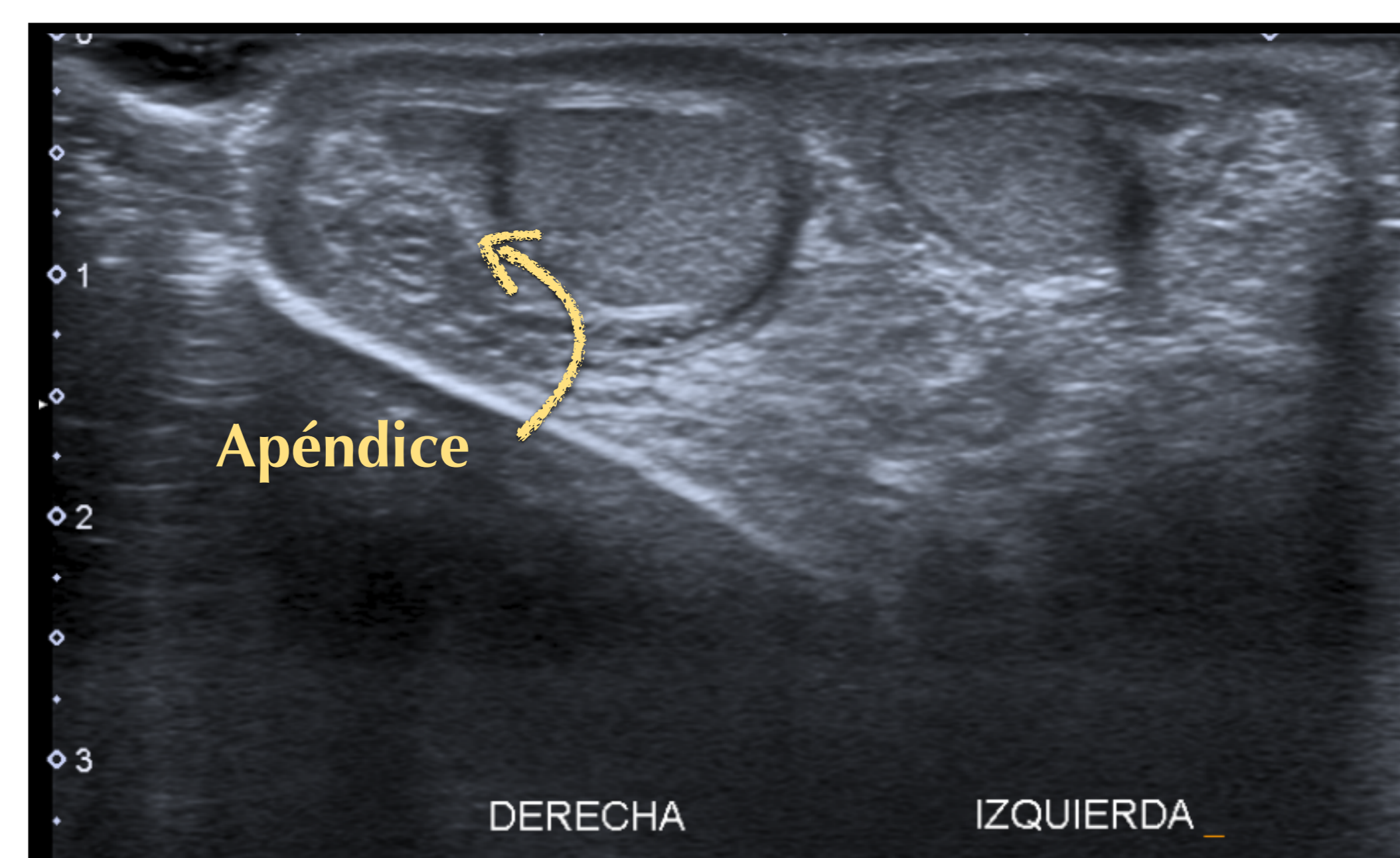
### Exploración física:

Escroto derecho: aumentado de tamaño, doloroso a la palpación, con eritema y aumento de la temperatura. Reflejo cremastérico bilateral presente. Transiluminación alterada.



### Ecografía testicular:

Ambos testículos de características normales pero se evidencia una estructura tubular en canal inguinal compatible con asa intestinal.



### Se traslada a Cirugía pediátrica del hospital de referencia:

Se intenta reducción manual y se repite ecografía siendo esta compatible con **Hernia de Amyand**.

**Quirófano:** Apendicectomía laparoscópica y reparación de la hernia inguinal.

**Anatomía patológica:** Confirma el diagnóstico de apendicitis aguda.

## Conclusiones

- ✓ La causa más frecuente de **escroto agudo** es la orquiepididimitis aunque hay que tener en cuenta otras causas más graves, como la torsión testicular, o más raras como la **hernia de Amyand**.
- ✓ Una correcta exploración física es fundamental para el diagnóstico del escroto agudo pero, si existen dudas, es imprescindible recurrir a la **ecografía testicular** debido a su alta sensibilidad en el diagnóstico.
- ✓ Ante el hallazgo de una hernia de Amyand, además de la reparación del **defecto herniario** se debe realizar una **apendicectomía** si existen signos de apendicitis aguda.