68 Congreso AEP PALMA DE MALLORCA
Palau de Congressos • 2, 3 y 4 de junio de 2022

# ACALASIA CRICOFARINGEA como diagnóstico diferencial en la bronquiolitis de tórpida evolución

Paula Bello Aranda, María Erroz Ferrer, Uxue Izpura Bueno, Francisco José Gil Saénz, Javier Arredondo Montero, Lidia Ayuso Gonzalez, Carlos Bardaji Pascual

HOSPITAL UNIVERSITARIO DE NAVARRA

Servicio Navarro de Salud Osasunbidea

## INTRODUCCIÓN

- ✓ La **acalasia esofágica** es una alteración primaria de la motilidad esofágica, siendo una patología inusual en edad pediátrica, con una incidencia estimada de unos 0.11 casos por cada 100.000 niños.
- ✓ Cuando se afecta la relajación del músculo cricofaríngeo, se denomina **acalasia cricofaríngea**.
- ✓ Este trastorno se manifiesta con:
  - ❖ Dificultades en la deglución
  - ❖ Broncoaspiración
  - ❖ Neumonías de repetición
  - ❖ Reflujo nasofaríngeo
  - ❖ Regurgitaciones
  - ❖ Crisis de tos
  - ❖ Fallo de medro.

## CASO CLÍNICO

Lactante de mes y medio que acude a Urgencias remitido de su centro de salud por:

- ➢ Atragantamientos con las tomas de repetición
- ➢ Estancamiento ponderal
- ➢ Dificultad respiratoria
- ➢ Congestión nasal

**BRONQUIOLITIS INCIPIENTE**

**HOSPITALIZACIÓN Y CONTROL EVOLUTIVO**

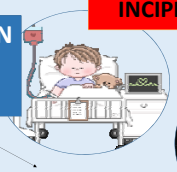



### Evolución clínica:

**Empeoramiento clínico** → **Ingreso en UCIP** con **soporte respiratorio**

Mejoría clínica progresiva, pero:

- Persistencia de necesidades de oxigenoterapia a bajo flujo.
- Episodios repetidos de atragantamiento
- Imposibilidad para alimentación oral

Nutrición enteral continua por SNG

- Fallo de medro a pesar de alimentación por SNG.
- Neumonías secundarias a episodios de broncoaspiración.

Por ello, junto con Cirugía Pediátrica se decide realizar:

Gastrostomía: se inicia alimentación enteral continua (AEC)

Sonda de aspiración tipo replogle

✗
- Escasa ganancia ponderal
- Persistencia de vómitos y diarreas
- Complicación: deshicencia de suturas
- Episodios de broncoaspiración

Dilatación neumática Esfínter Esofágico Superior + AEC por sonda transpilórica (STP)

Reinicio AEC por Gastrostomía, ↓ con progresiva de la alimentación por STP ✓ + Mejoría clínica respiratoria

Alimentación total por Gastrostomía con retirada de STP

ALTA A DOMICILIO

REINGRESO por reagudización respiratoria → **Nuevo tránsito**: persistencia de la estenosis con mejoría respecto a la previa

Dilataciones sucesivas (hasta 3) con mejoría sintomática por tiempo reducido (2-3 semanas) → Se decide tratamiento con TOXINA BOTULÍNICA

ALTA A DOMICILIO Y SEGUIMIENTO
- Rehabilitación
- Cirugía pediátrica
- Neumología Infantil
- Digestivo Infantil

### Pruebas complementarias:

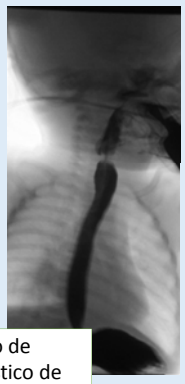

- **Nasofibrolaringoscopia**: normal
- **Tránsito esofágico**: dificultad de tránsito con presencia de estenosis corta y filiforme a nivel de C5-C6.
- **Manometría esofágica** (en centro de referencia): confirmación diagnóstico de acalasia cricofaríngea.
- **Radiografía de tórax (neumonías por aspiración)**: atelectasia laminar en lóbulo medio y atelectasia que abarca todo el lóbulo inferior izquierdo retrocardíaca que hace broncograma aéreo.

## CONCLUSIONES

- ✓ La persistencia de clínica respiratoria en las bronquiolitis a pesar de un correcto tratamiento, debe alertarnos de la posibilidad de patología asociada.
- ✓ El abordaje de la acalasia cricofaringea debe ser multidisciplinar, con abordaje quirúrgico y tratamiento médico que dé soporte a los problemas respiratorios, digestivos y nutricionales.