Anomalías renales e hipoacusia neurosensorial. Una causa excepcional.

Roldán Montero, Marta; Torres Soto, Marta; María Dolores Sánchez, Carmen; Carrión Crespo, María Victoria; Araújo de Castro, Julia; Piñero Fernández, Juan Alberto
Hospital Clínico Universitario Virgen de La Arrixaca (Murcia)

Introducción

El síndrome de Barakat o síndrome HDR es un trastorno genético autosómico dominante caracterizado por la triada de **hipoparatiroidismo, hipoacusia neurosensorial y anomalías renales**. Su causa es la mutación del **gen GATA3**, que codifica una proteína fundamental en el desarrollo embrionario del sistema auditivo, paratiroides y riñón. Presentamos la historia de un paciente de nuestra unidad y su familia que sirven como caso típico en el que se debe sospechar dicha alteración.

Resumen del caso

Escolar de 5 años remitido a consultas de Nefrología Infantil por **hipoplasia renal izquierda** como hallazgo casual en urografía intravenosa a los 2 meses de vida realizada en centro privado por antecedentes familiares de reflujo vesicoureteral (RVU) en su hermana.

Antecedentes familiares: Madre 33 años, **hipoacusia neurosensorial (HNS) bilateral moderada** diagnosticada a los 5 años. No realizados estudios renales. Hermana de 5 años con **HNS leve** y pielonefritis por **RVU grado III**, intervenida quirúrgicamente.

Antecedentes personales: Gestación controlada de curso normal. Parto eutócico sin incidencias. Cribado metabólico normal. Otoemisiones acústicas negativas. **HNS bilateral detectada** a los 5 meses por potenciales evocados auditivos del tronco del encéfalo realizados por antecedentes familiares

Exploración física sin hallazgos patológicos. Durante el seguimiento del paciente se realizan ecografías seriadas que muestran hipoplasia renal izquierda ya conocida; analíticas sanguíneas con **calcio plasmático en límite bajo de la normalidad** (8.7-9 mg/dl) y **calcio iónico disminuido** (1.13-1.15 mmol/L), con PTH normal (37.1-55 pg/ml) (valores normales 15-65 pg/ml), sin alteraciones en parámetros de función renal.

En una de las revisiones, la madre informa de varios estudios analíticos de sí misma que muestran **calcio plasmático disminuido** (8-8.7 mg/dl).

Se decide realizar estudio molecular del **gen GATA3** en el paciente, su madre y su hermana para descartar síndrome de Barakat, obteniéndose la **variante patogénica c.672 dupC p.(Tyr225Leufs*79)** en heterocigosis en los tres familiares.

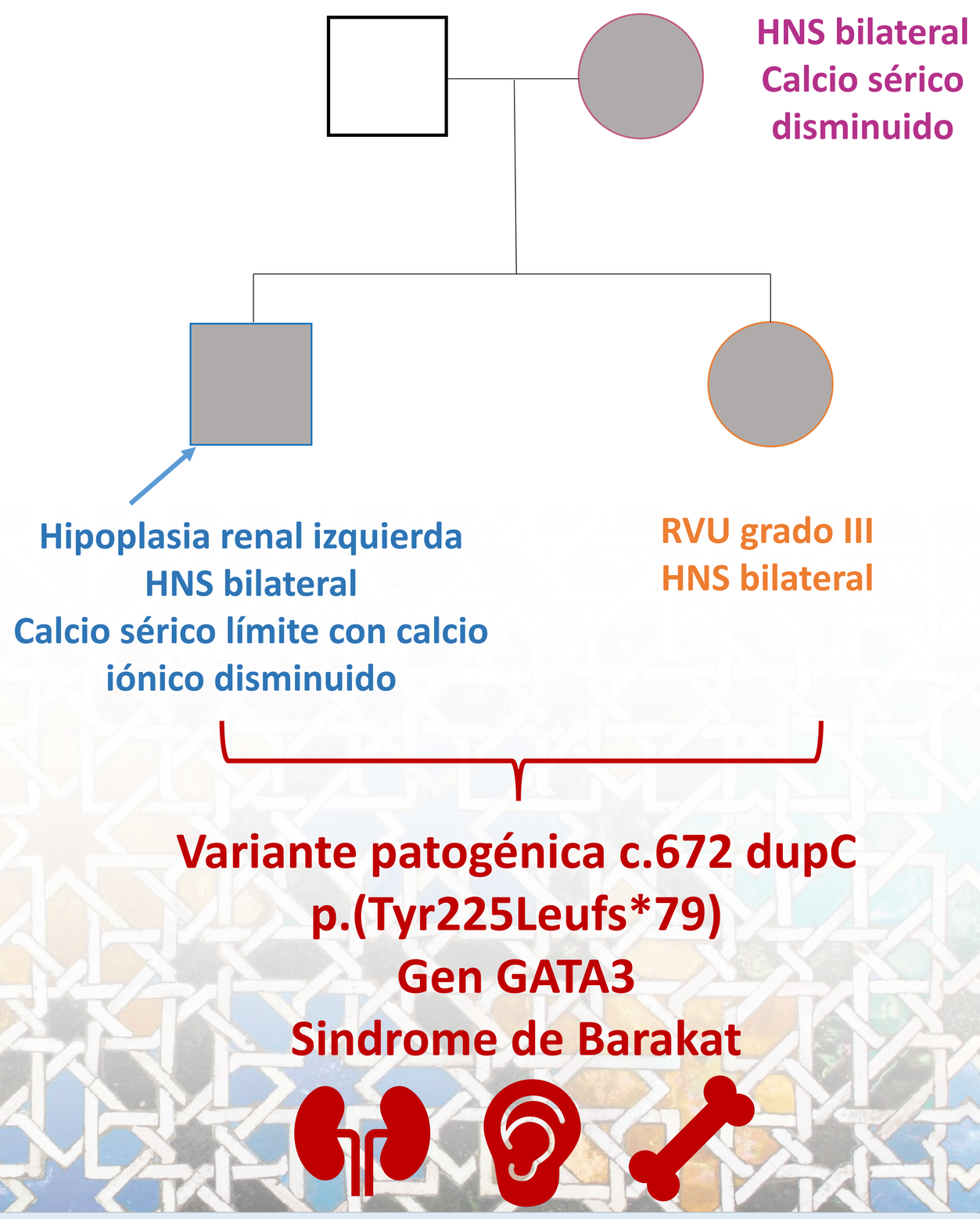

Conclusión: Ante la agregación de varios casos de hipoacusia neurosensorial, anomalías renales y alteraciones del calcio en una misma familia debe incluirse en el diagnóstico diferencial el síndrome de Barakat, con el fin de realizar un correcto asesoramiento genético y diagnosticar las manifestaciones renales, cuya evolución es el principal factor pronóstico de la enfermedad.